Lebensqualität verbessern

Tinnitus-Therapie mit Ginkgo-biloba-Blattextrakten

Standardisierte Ginkgo-biloba-Blattextrakte sind von Swissmedic zur adjuvanten Therapie bei Tinnitus zugelassen. Das BAG hat sie aufgrund nachgewiesener Wirksamkeit, Sicherheit, Zweckmässigkeit und Wirtschaftlichkeit auf der Spezialitätenliste zugelassen, sodass die Kosten von der Grundversicherung übernommen werden. Diese adjuvante Therapie hat sich in der Praxis sowohl beim akuten als auch beim chronischen Tinnitus bewährt.

Autor | PD Dr. med. Dr. h. c. Andreas Schapowal

PD Dr. med. Dr. h. c. Andreas Schapowal
andreas@schapowal.ch

● Tinnitus beschreibt die Wahrnehmung von Geräuschen in Ohr oder Kopf ohne äussere Schallquelle. Häufige otologische Tinnitus-Komorbiditäten sind Hörverlust, Hyperakusis und Gleichgewichtsstörungen. Die Tinnitus-Prävalenz in Europa liegt bei 14,7%[1]. In 80–90% der Fälle wird ein Hörverlust mit cochleären Schäden und nachfolgender Deafferenzierung der auditorischen Neuronen angenommen[2,3]. Die Frequenz der Tinnitus-Wahrnehmung liegt meistens im Bereich der Frequenz des grössten Hörverlusts[4]. Bei 10–20% der Tinnitus-Betroffenen lässt sich audiometrisch und neuroanatomisch bildgebend kein Hörschaden nachweisen, sodass hier pathogenetisch nicht-audiologische Faktoren eine Rolle spielen[5].

Beeinträchtigung der Lebensqualität

20% der Tinnitus-Betroffenen leiden an psychosomatischen beziehungsweise psychischen Komorbiditäten, sie sind gestresst, depressiv, ängstlich, haben kognitive Dysfunktionen und Schlafstörungen, was die Lebensqualität beeinträchtigt[5]. Eine schwergradige Belastung durch Tinnitus kann neben Ein- und Durchschlafstörungen zu weiteren vegetativen Symptomen führen, wie Erschöpfung, Nervosität und innerer Unruhe. Zu möglichen affektiven Beeinträchtigungen gehören Reizbarkeit, emotionale Labilität und Depressivität bis zur Suizidalität. Mögliche kognitive Beeinträchtigungen sind Grübelneigung, Perseverieren, kognitive Einengung, Katastrophisieren, Aufmerksamkeitsfokussierung auf den Tinnitus, Interessenverschiebung sowie eine Störung der Merkfähigkeit bzw. allgemein der kognitiven Leistungsfähigkeit. Zu den möglichen sozialen Folgen und Verhaltensänderungen gehören sozialer Rückzug und Vereinsamung, Verlust sozialer Kompetenz, partnerschaftliche Probleme, Arbeitsunfähigkeit bis zur Erwerbsunfähigkeit sowie juristische Auseinandersetzungen im Besonderen nach Unfällen.

Ursachen des Tinnitus

Die erste europäische Leitlinie zur Diagnose und Therapie von Tinnitus (ICD-10: H93.1) wurde 2019 publiziert[6]. Je nach Dauer wird Tinnitus als akut (< 3 Monate), subakut (3–6 Monate) oder chronisch (> 6 Monate) bezeichnet. Die häufigsten Ursachen für cochleäre Schäden sind die Lärmschwerhörigkeit und Alterungsprozesse. Bakterielle und virale Infektionen können auch das Innenohr schädigen, ferner ototoxische Medikamente, Unfälle mit Felsenbeinfrakturen, Gefässerkrankungen, Autoimmunerkrankungen und Hirntumoren.

Bei cochleären Schäden führt der verminderte Informationsfluss zu einer verminderten Spontanaktivität im Hörnerv[7]. Es kommt entsprechend der neuronalen Plastizität des Gehirns, das sich bis ins hohe Alter ständig veränderten Bedingungen anpassen kann, zu einer Erhöhung der Spontanaktivität und zu einer verminderten Inhibition entlang der gesamten zentralen Hörbahn und in der primären Hörrinde vor allem in den vom Hörverlust betroffenen Frequenzregionen[2,7]. Ein weiterer Faktor ist die tonotope Reorganisation nach einem peripheren Hörschaden. Tonotope Organisation bedeutet, dass jede Frequenz an bestimmten Orten von der Basilarmembran der Cochlea über den Hörnerv, der zentralen Hörbahn bis zum auditorischen Kortex abgebildet ist. Fehlen Erregungen aufgrund von geschädigten Frequenzbereichen, reagieren deren zugeordnete neuronale Strukturen nun auch auf Frequenzen direkt unter- und oberhalb des Hörverlusts. Sie werden also nun überrepräsentiert. Eine andere Folge von peripheren Hörschäden erklärt das Modell des *Central Gain Enhancement*. Die Erregungsrate zentraler neuronaler Struktu-

ren kann trotz frequenzspezifisch verminderter Erregungsleitung aus der Cochlea aufrechterhalten werden. So können bereits leise Signale, die sonst nicht zu einer Hörwahrnehmung führen würden, verstärkt zentral empfunden werden. Die kann sich als Tinnitus und/oder Hyperakusis manifestieren[8].

Medikamentöse Therapie bei Tinnitus

Für die medikamentöse Therapie des Hörsturzes und des akuten Tinnitus besteht die beste wissenschaftliche Evidenz für die hoch dosierte Therapie mit Glukokortikosteroiden[6, 9, 10]. Diese sollte drei Tage lang mit jeweils 250 mg Prednisolon oder einem Glukokortikosteroid mit äquivalenter Dosierung durchgeführt werden, um eine ausreichende therapeutische Konzentration in der Perilymphe des Innenohrs zu erreichen[11]. Die Therapie kann bei Bedarf einige Tage länger durchgeführt werden. Rheologika und Vasodilatatoren wie Aloprostadil, Carbogen und Naftidrofuryl zeigten beim Hörsturz in einer Cochrane-Metaanalyse von drei randomisierten Studien keine Wirksamkeit und können daher nicht empfohlen werden[12]. Das Gleiche gilt auch für die früher bei Hörsturz und Tinnitus übliche Infusionstherapie mit Pentoxifyllin/Dextran: Eine randomisierte, kontrollierte Studie mit Pentoxifyllin/Dextran zeigte keine Überlegenheit gegenüber Pentoxifyllin/NaCl oder NaCl/Placebo[13]. In einer randomisierten, doppelblinden, kontrollierten Studie mit Pentoxifyllin gegen einen standardisierten Ginkgo-biloba-Extrakt zeigte sich ein Vorteil für den Ginkgo-Extrakt in der Beurteilung der Wirksamkeit durch die Patient:innen bei Äquivalenz in allen anderen Parametern betreffend Hörsturz und Tinnitus[14].

Mit einem Schweizer Autorenteam publizierte ich 2021 eine systematische Übersichtsarbeit zur Wirksamkeit standardisierter Ginkgo-biloba-Extrakte bei Schwindel und/oder Tinnitus[15]. 17 randomisierte, kontrollierte Studien wurden in diese Übersichtsarbeit eingeschlossen. Davon belegten 14 von 17 Studien die Wirksamkeit und die Sicherheit, darunter acht von neun Studien, die Tinnitus und/oder Schwindel untersuchten, sowie sechs von acht Studien, die nur Tinnitus untersuchten. Standardisierte Ginkgo-biloba-Extrakte sind von Swissmedic unter anderem für die Indikationen Tinnitus und Schwindel als additive Therapie zugelassen und kassenzulässig auf der Spezialitätenliste.

Wirkweise von Ginkgo-biloba-Extrakt bei Tinnitus

Eine Filmtablette Symfona® 240 mg enthält 240 mg Ginkgo-biloba-Extrakt, standardisiert auf 52,8–64,8 mg Ginkgoflavonglycoside und 13,0–15,8 mg Terpenlactone (Ginkgolide, Bilobalid). Zur Therapie des Tinnitus liegt die empfohlene Tagesdosis bei 240 mg morgens. Als bioäquivalente pflanzliche Arzneimittel sind in der Schweiz von Swissmedic und vom BAG auch andere standardisierte Ginkgo-biloba-Extrakte zugelassen. Diese Ginkgo-Spezialextrakte zielen in der Therapie des akuten Tinnitus primär auf die Wiederherstellung der Funktion der Haarzellen im Innenohr und ihrer Synapsen ab; dies durch verbesserte Mikrozirkulation, antioxidative Effekte, Neutralisierung freier Sauerstoffradikale und Erhöhung der Toleranz gegen Sauerstoffmangel. Dies kann sich durch signifikante Verbesserungen des Hörvermögens zum Beispiel beim Hörsturz, in einer Abnahme von Tinnitus-Lautheit, -Dauer und -Belastung zeigen. Bestenfalls kann Tinnitus so beseitigt werden. Auch beim chronischen Tinnitus kann die Hörschwelle noch verbessert werden. Primäre Zielrichtung der Therapie bei chronischem Tinnitus ist jedoch die Verbesserung kognitiver Funktionen. Die für den Tinnitus verantwortlichen fehlgeleiteten Anpassungen im Gehirn können wieder verlernt, die notwendigen Umlernprozesse durch Ginkgo-Extrakte unterstützt werden[15]. Sie wirken dabei neuroprotektiv durch die im Extrakt enthaltenen Ginkgolide und Bilobalid und können die neuronale Aktivität des auditorischen Kortex normalisieren. Sie wirken stabilisierend auf den Energiestoffwechsel der Mitochondrien (Schutz vor oxidativem Stress, präventive Effekte) und hemmen darüber hinaus die Dopamin-Wiederaufnahme, so dass die dopaminerge Neurotransmission verstärkt wird. Auch durch dessen Wirkung auf die Nervenzellvernetzung werden neuroplastische Veränderungen wie zum Beispiel das Umlernen begünstigt, ebenso die Gedächtnisleistung und das Konzentrationsvermögen. ○

Bibliografie

[1] Biswas R, et al.: Tinnitus prevalence in Europe: a multi-country cross-sectional population study. Lancet Reg Health Eur 2021 Nov 4: 12: 100250.
[2] Eggermont JJ, Roberts LE: The neuroscience of tinnitus: Understanding abnormal and normal auditory perception. Front Syst Neurosci 2012; 6: 53.
[3] Norena AJ: Revisiting the cochlear and central mechanisms of tinnitus and therapeutic approaches. Audiology & Neuro-Otology 2015; 20(1): 53–59.
[4] Schecklmann M, et al.: Relationship between Audiometric slope and tinnitus pitch in tinnitus patients: Insights into the mechanisms of tinnitus generation. PloS One 2012; 7(4): e34878.
[5] Elgoyhen AB, et al.: Tinnitus: Perspectives from human neuroimaging. Nature Reviews. Neuroscience 2015, 16(10): 632–642.
[6] Cima RFF, et al.: A multidisciplinary European guideline for tinnitus: diagnostics, assessment, and treatment. HNO 2019; 67 (Suppl 1): 10–42.
[7] Eggermont JJ, Tass PA: Maladaptive neural synchrony in tinnitus: Origin and restoration. Front Neurol 2015; 6: 29.
[8] Auerbach BD, et al.: Central gain control in tinnitus and hyperacusis. Front Neurol 2014; 5: 206.
[9] Alexiou C, et al.: Sudden sensorineural hearing loss: Does application of glucocorticoids make sense? Arch Otolaryngol Head Neck Surg 2001; 127: 253–258.
[10] Plontke SK, et al.: A systematic review and metaanalysis of intratympanic glucocorticosteroids for idiopathic sudden sensorineural hearing loss. Cochrane Database Syst Rev (Protocol) 2009; 4. DOI: 10.1002/14651858.CD008080.
[11] Niedermeyer HP, et al.: Cortisol Levels in the Human Perilymph after Intravenous Administration of Prednisolone. Audiol Neurootol 2003; 8: 316–321.
[12] Agarwal L, Pothier D: Vasodilators and vasoactive substances for idiopathic sudden sensorineural hearing loss. Cochrane Database Syst Rev 2009; 4: CD003422.
[13] Probst R, et al.: A randomized, double-blind, placebo-controlled study of dextran/pentoxifylline medication in acute acoustik trauma and sudden hearing loss. Acta Otolaryngol 1992; 112: 435–443.
[14] Reisser C, Weidauer H: Ginkgo biloba extract EGb 761 or pentoxifylline for the treatment of sudden deafness: a randomized, reference-controlled, double-blind study. Acta Otolaryngol 2001; 121: 579–584.
[15] Hallak B, et al.: Standardized Ginkgo Biloba Extract in the Treatment of Vertigo and/or Tinnitus: A Review of the Literature. Advances in Aging Research 2021; 10: 31–57.

Auf der folgenden Doppelseite finden Sie zwei Patientenfälle zum Einsatz von Ginkgo-biloba-Extrakt bei Tinnitus.

Fallbeispiele

Wie sich die **Lebensqualität** bei Tinnitus mit Symfona® **verbessern** lässt

Tinnitus-Betroffene haben Ängste. Sie sind oft gestresst, depressiv, haben Ein- und Durchschlafstörungen … Die individuelle Belastung im Alltag ist gross. Wie die Therapie mit einem Ginkgo-biloba-Extrakt (Symfona®) im Sinne einer individuellen psychosomatischen Diagnostik und Therapie den Betroffenen helfen kann, zeigen die folgenden zwei Patientenfälle, zusammengestellt von PD Dr. med. Dr. h. c. Andreas Schapowal.

Fallbericht 1: Akuter Tinnitus nach Atemwegsinfekt

Anamnese: Eine 73-jährige Patientin hatte vor zwei Wochen einen Infekt der oberen Atemwege, bemerkt seitdem eine Schwerhörigkeit rechts und ein tieffrequentes, rauschendes Ohrgeräusch rechts. Sie hat vor drei Monaten nach dem Tod des Ehemanns wieder angefangen, fünf Zigaretten/Tag zu rauchen, sie ist noch sehr traurig über den Verlust des Partners und einsam. Sie hat sich weitgehend aus dem sozialen Leben zurückgezogen. Sie trifft sich nicht mehr mit Bekannten zu gemeinsamen Aktivitäten, hört keine Musik mehr und macht keine langen Waldspaziergänge mehr. Ihre Gedanken sind auf den grossen Verlust ihres Ehemanns eingeengt. Die Aufmerksamkeit fokussiert sich neu auf das Symptom Tinnitus und sie grübelt, ob die Ohrgeräusche noch lauter und belastender werden könnten. Diese wiederkehrenden negativen Gedanken und das Symptom Tinnitus beeinträchtigen auch die Schlafqualität: Sie braucht länger zum Einschlafen und fühlt sich morgens nicht ausgeruht. Eine Hypothyreose und eine Refluxösophagitis sind bekannt. An Medikamenten nimmt sie deshalb täglich morgens Eltroxin® 0,1 mg und Pantoprazol® 40 mg.

Diagnostik: Bei der HNO-Untersuchung sehe ich das Trommelfell beidseits reizlos und geschlossen. Die Tympanometrie zeigt normale Druckverhältnisse in den Mittelohren. Im Reintonaudiogramm [BOX 1] messe ich eine hochgradige, pancochleäre Schallempfindungsschwerhörigkeit rechts und eine leichtgradige Schallempfindungsschwerhörigkeit links. Nach der CPT-AMA-Tabelle beträgt der Hörverlust rechts 65,6%, links 24,8%. Der Tinnitus ist rechts mit 5 dB Schmalbandrauschen über der Hörschwelle bei 125 Hz maskierbar. Die Unbehaglichkeitsschwelle ist beidseits normal.

Therapie: Die Therapie erfolgt mit 1 Amp. Diprophos i. m. und adjuvant mit Symfona® 240 mg 1 Tabl. morgens für 30 Tage. Ich spreche mit der Patientin über ihren verstorbenen Mann und es gelingt, das Gefühl der Trauer durch Dankbarkeit und Freude über die jahrzehntelange, harmonische Partnerschaft zu ersetzen. Die Patientin hört auf zu rauchen und nimmt Kontakt mit der Familie und mit guten Freundinnen auf, hört mit Freude wieder Musik, singt auch selbst wieder und findet Kraft in der Natur bei Waldspaziergängen. Sie kann wieder gut einschlafen und wacht morgens ausgeruht auf. Aufmerksamkeit und Konzentration sind nicht mehr durch das Hadern mit dem Verlust des Partners und Gedankenkreisen um das Symptom Tinnitus eingeschränkt. Bei der Kontrolle nach vier Wochen ist sie beschwerdefrei. Das Hörvermögen ist wieder altersentsprechend gut und sie hört keinen Tinnitus mehr. Im Reintonaudiogramm [BOX 2] beträgt der Hörverlust nur noch 18,4% rechts und 15,5% links.

[BOX 1] **Reintonaudiogramm vor Therapie**

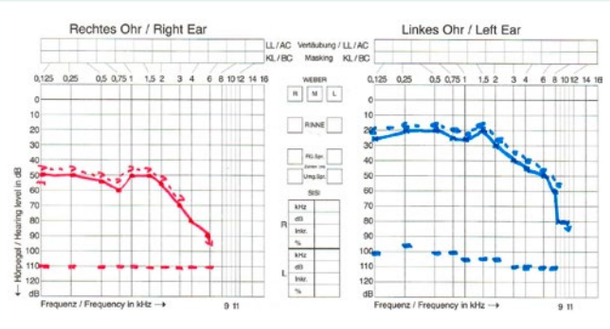

[BOX 2] **Reintonaudiogramm nach Therapie**

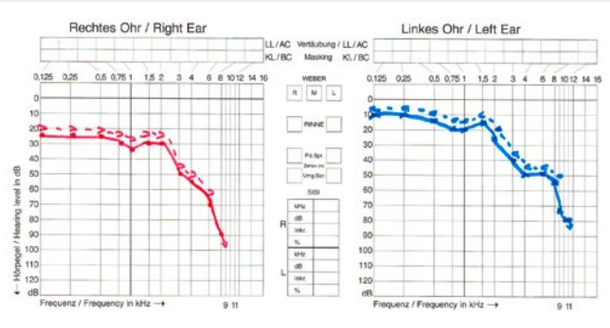

Fallbericht 2: Chronischer Tinnitus

Anamnese: Eine 68-jährige Patientin hört seit zwei Jahren pfeifende oder klingelnde Ohrgeräusche rechts. Subjektiv fühle sie sich nicht schwerhörig. Wegen einer Hypothyreose nimmt sie Eltroxin® 0,1 mg 1 Tabl. morgens, ferner seit zehn Jahren wegen einer Einschlafstörung Zolpidem® zur Nacht. Die bisherige Tinnitustherapie mit Kortison war erfolglos: Vor zwei Jahren habe sie vier Mal Kortisoninjektionen intratympanal rechts erhalten. Auch eine monatelange Therapie mit Betahistin® 24 mg 1–0–1 Tabl. habe keine Wirkung auf die Tinnituswahrnehmung gehabt. Ebenso wenig hätten Akupunktur und Physiotherapie geholfen.

Diagnostik: Bei der HNO-Untersuchung sehe ich das Trommelfell beidseits reizlos und geschlossen. Die Tympanometrie zeigt normale Druckverhältnisse in den Mittelohren. Im Reintonaudiogramm [BOX 3] messe ich eine leichtgradige Schallempfindungsschwerhörigkeit rechts > links. Der Hörverlust beträgt in der CPT-AMA-Tabelle rechts 25,8%, links 11,3%. Der Tinnitus ist beidseits mit 5 dB Schmalbandrauschen über der Hörschwelle bei 2000 Hz maskierbar. Die Unbehaglichkeitsschwelle ist beidseits normal. Im Tinnitusfragebogen nach Goebel und Hiller mit 12 Items messe ich mit 18 Punkten von maximal 24 eine schwergradige Belastung. Im GAD-7-Fragebogen gibt der Score von 7 Punkten von maximal 21 einen Hinweis auf eine leichtgradige Angststörung. Im Beck-Depressions-Inventar beträgt der Score 13 Punkte von maximal 63 als Hinweis auf eine minimale Depression.

Therapie: Die Therapie erfolgt mit Symfona® 240 mg 1 Tabl. morgens und mit einem standardisierten Johanniskrautextrakt 500 mg 1 Tabl. morgens für 30 Tage. Das Autogene Training hilft tagsüber bei negativem Stress und abends zum Einschlafen. Im psychotherapeutischen Gespräch werden als grosse psychosoziale Belastungen die geistige Behinderung und die schwere Epilepsie des Sohnes mit rezidivierenden, generalisierten Anfällen erkannt. Die Resilienz wird gestärkt: Die Patientin kann stolz auf ihre grossartige Leistung der jahrzehntelangen Betreuung ihres Sohns zu Hause sein, einer Leistung aus uneigennütziger mütterlicher Liebe und Demut. Es gelingt ihr, Kraft aus der Wiederaufnahme alter Hobbys zu schöpfen wie Singen im Kirchenchor und Malen von Aquarellen in der Natur. Bei der Kontrolle nach vier Wochen ist das Hörvermögen beidseits verbessert. Der Hörverlust im Reintonaudiogramm [BOX 4] beträgt nur noch 10,2% rechts und 4,3% links. Der Tinnitus ist weiter mit 5 dB über der Hörschwelle bei 2000 Hz maskierbar. Im Tinnitusfragebogen nach Goebel und Hiller ist der Score auf 6 Punkte von maximal 24 als Ausdruck einer nur noch leichtgradigen Belastung gesunken, während die Scores im GAD-7-Fragebogen und im BDI jetzt normal sind. Die Patientin beurteilt selbst ihre Lebensqualität wieder als gut. Sie kann sich entspannen, empfindet sich als in ihrer Mitte stehend, hat die innere Ruhe und Gelassenheit wiedergefunden, die verloren gegangen war. Die Einengung der Gedanken auf das Symptom Tinnitus besteht nicht mehr. Vielmehr kann sie wieder aufmerksam und mit Freude am sozialen Leben teilnehmen, sich und andere wertschätzen. Die Therapie mit Symfona® 240 mg 1 Tabl. morgens wird für weitere 30 Tage fortgesetzt. Da die Schlafqualität deutlich verbessert ist, wird Zolpidem® nicht mehr jeden Abend, sondern nur noch gelegentlich genommen.

[BOX 3] **Reintonaudiogramm vor Therapie**

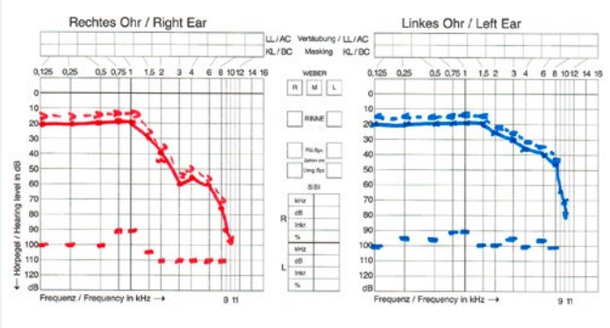

[BOX 4] **Reintonaudiogramm nach Therapie**

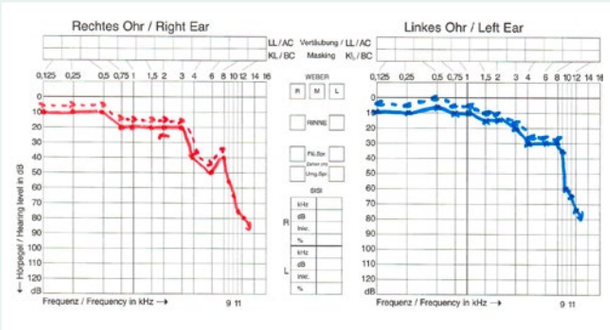

Fazit

Die beiden Fallberichte zeigen exemplarisch den Nutzen der adjuvanten Therapie des standardisierten Ginkgo-biloba-Blattextrakts Symfona® 240 mg bei akutem und chronischem Tinnitus auf. Bei akutem Tinnitus ist leitliniengerecht Kortison die Therapie der Wahl, der Ginkgo-Extrakt adjuvant indiziert. Das Ziel beim akuten Tinnitus ist Heilung, gegebenenfalls die Normalisierung des Hörvermögens. Im Sinne der personalisierten Medizin ist bei akutem und chronischem Tinnitus die individuelle psychosomatische Diagnostik und Therapie wichtig. Das Ziel bei chronischem Tinnitus ist die Verminderung der Betroffenheit bzw. Belastung durch den Tinnitus. Oft können durch den Ginkgo-Extrakt das Hörvermögen und die mentale Leistungsfähigkeit verbessert werden. In jedem Fall soll die Lebensqualität gesteigert und die Freude am Hören wieder gewonnen werden.

Impressum

Dieser Beitrag wurde finanziert von OM Pharma (Suisse) AG

Text: PD Dr. med. Dr. h. c. Andreas Schapowal, Hochwangstrasse 3, CH-7302 Landquart, andreas@schapowal.ch

Redaktion: Séverine Bonini

CH-SYM-23071

©medEdition Verlag GmbH, Hirzel 2023

Symfona® 120 mg/Symfona® 240 mg: Z: Ginkgo biloba-Extrakt, 120 mg/240 mg. **Gal:** S. 120 mg: Kapsel, S. 240 mg: Filmtablette. **I:** S. 120 mg, S. 240 mg: symptomatische Behandlung von Einbussen in der mentalen Leistungsfähigkeit, Vertigo unbekannter Ursache, Adjuvans bei Tinnitus, Adjuvans bei ausgeschöpftem Gehtraining bei Claudicatio intermittens. **D:** S. 120 mg: 2 × 1 Kaps./Tag, S. 240 mg: 1 Tab./Tag. **KI:** Überempfindlichkeit gegen Ginkgo biloba-Zubereitungen. Kinder und Jugendliche < 18 Jahre. **VM:** Einnahme vor operativen Eingriffen mit Arzt besprechen. **S/S:** Keine klinischen Daten bei SS verfügbar. Bei der Anwendung in der Schwangerschaft und Stillzeit ist Vorsicht geboten. **UW:** Sehr selten leichte Magen-Darm-Beschwerden, Kopfschmerzen, allergische Hautreaktionen. Einzelfälle von Blutungen (ursächlicher Zusammenhang mit Ginkgo biloba-Zubereitungen nicht gesichert). **IA:** Wechselwirkung mit Arzneimitteln, die die Blutgerinnung hemmen, nicht ausgeschlossen. Im Falle einer gleichzeitigen oralen Einnahme von Theophyllin, Risiko einer Abnahme der biologisch wirksamen Konzentration dieses Mittels. **P:** S. 120 mg: 60 und 120, S. 240 mg: 30 und 60. **Liste B.** Symfona® 120 mg/Symfona® 240 mg sind kassenzulässig. **Detaillierte Informationen:** www.swissmedicinfo.ch. **Stand der Information:** Juni 2009 (Symfona® 120 mg), Januar 2017 (Symfona® 240 mg). **OM Pharma Suisse SA, CH-1752 Villars-sur-Glâne.**